

ТОО «КАЗАХСКИЙ НАУЧНО-ИССЛЕДОВАТЕЛЬСКИЙ
ИНСТИТУТ ЖИВОТНОВОДСТВА И КОРМОПРОИЗВОДСТВА»
АМЕРИКАНСКАЯ АССОЦИАЦИЯ «АНГУС»
РЕСПУБЛИКАНСКАЯ ПАЛАТА АНГУС КАЗАХСТАНА



ANGUS
THE BUSINESS BREED



РЕКОМЕНДУЮТ:

СБОР ДАННЫХ ПО ОЦЕНКЕ НОГ

Правильное строение ног имеет важное значение для функциональности и показателей долголетия животного. Заводчикам породы Ангус необходимо оценивать конечности и осуществлять сбор данных, используя два показателя: угол стопы и пара копытца.

Руководство

1. Животные должны быть оценены до обрезки копыт.
2. Необходимо оценивать годовалых быков и телок
 - быки должны быть в возрасте 320-440 дней
 - телки должны быть в возрасте 320-460 дней
3. Коровы могут оцениваться в соответствии с руководством, во время перевески или бонитировки.

(Примечание: Строение ног меняется с возрастом животных. Результаты будут скорректированы по возрасту в рамках анализа. Результаты должны описывать животное, как они есть на момент оценки, без учета возраста).

РЕКОМЕНДАЦИИ ПО ОЦЕНКЕ НОГ

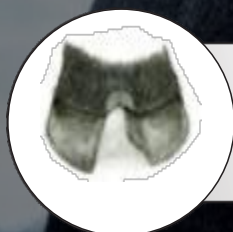Пара копытец (5 в идеале)



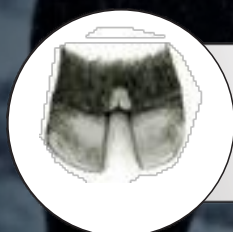1 Чрезвычайно слабая, открытая, расходящаяся пара копытец. Дефект.



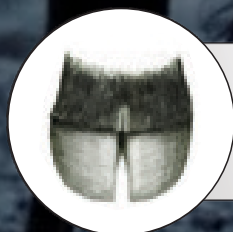
2 Открытая, расходящаяся пара копытец. Незначительный дефект.



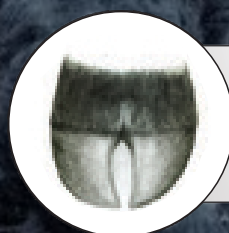3 Умеренно открытая расходящаяся пара копытец



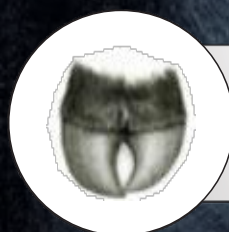
4 Слегка открытая расходящаяся пара копытец



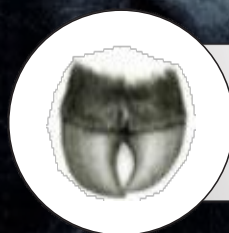
5 Идеальный Симметричные копыта с соответствующим расстоянием копытцами



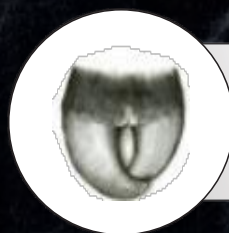
6 Незначительная склонность копытец к скручиванию. Одно копытце может быть немного больше чем другое.



7 Склонность копытец к скручиванию, причем одно копытце больше другого.



8 Умеренное ножницеобразное копытце и/или винтообразное копытце. Скручивание одного или обоих копытец. Близкое скрещивание копытец. Незначительный дефект.

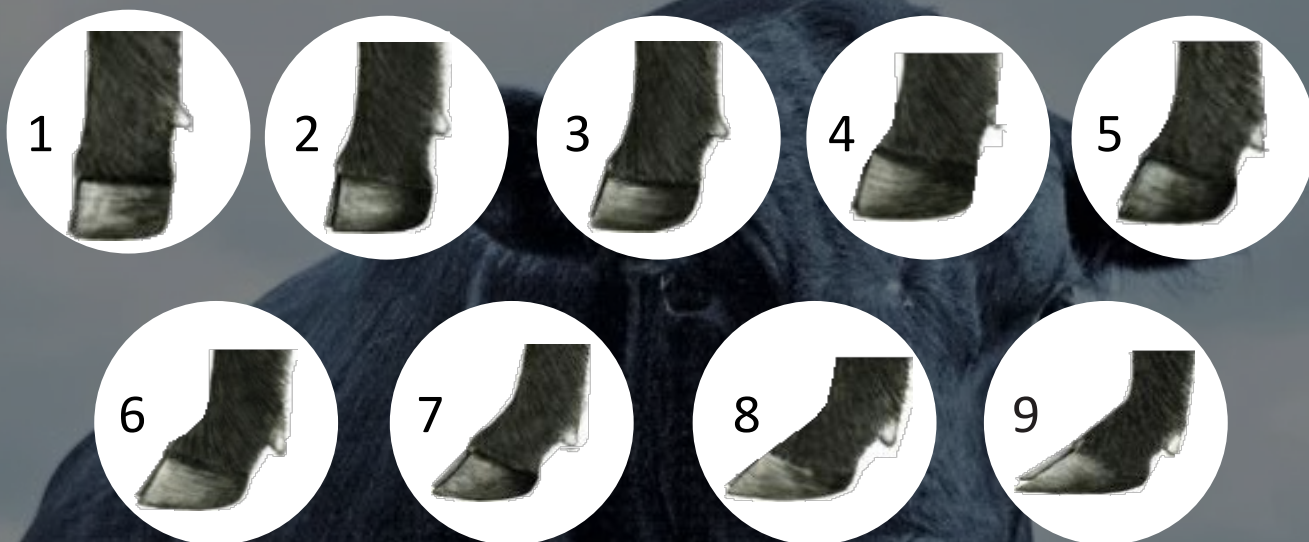

9 Чрезвычайное ножницеобразное копытце и/или винтообразное копытце. Выраженное скручивание одного или обоих копытец. Скрещивание копытец. Дефект

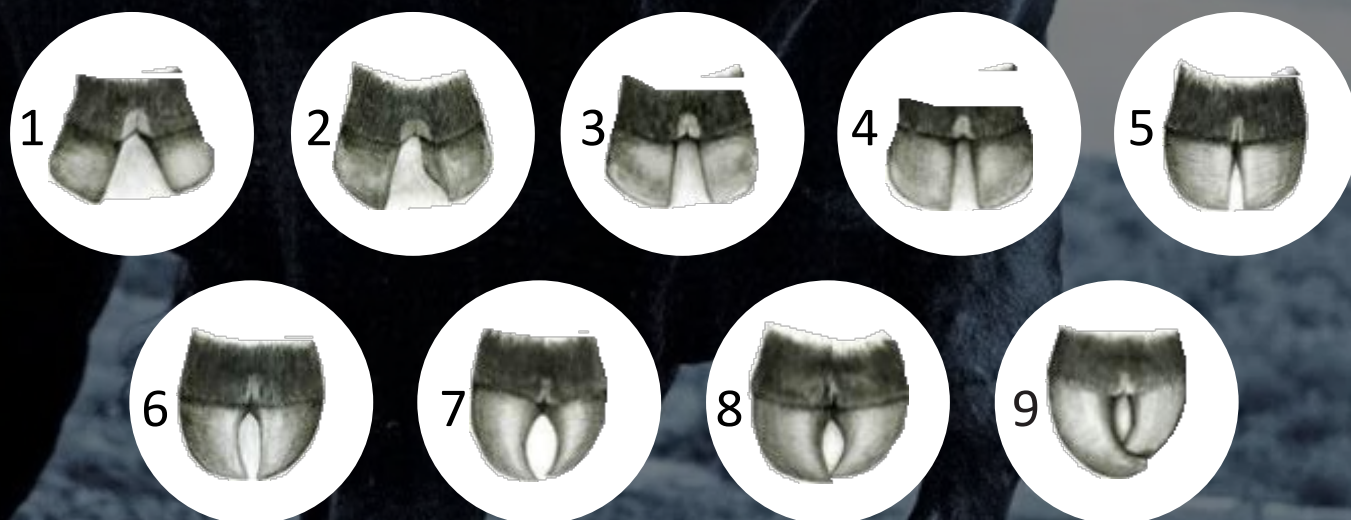
5

РЕКОМЕНДАЦИИ ПО ОЦЕНКЕ НОГ

Угол стопы (5 в идеале)



Пара копытец (5 в идеале)

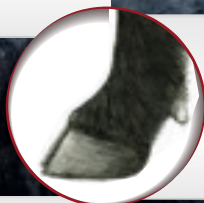


РЕКОМЕНДАЦИИ ПО ОЦЕНКЕ НОГ

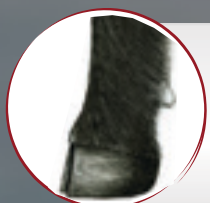
Угол стопы (5 в идеале)



1 Чрезвычайно прямые путовые кости. Очень короткий рудиментальный палец. Дефект.



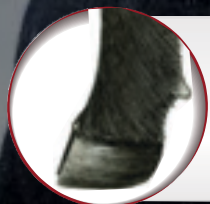6 Слегка плоская пятка и длинный рудиментарный палец.



2 Прямые передние и задние путовые кости. Незначительный дефект.



7 Умеренно плоская пятка и длинный рудиментарный палец. Немного слабые путовые кости.




3 Умеренно прямые передние и задние путовые кости.



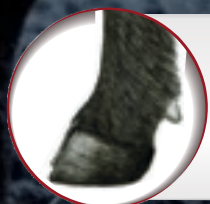8 Плоская пятка и длинный рудиментарный палец. Незначительный дефект.



4 Слегка прямые передние и задние путовые кости.



9 Чрезвычайно плоская пятка и длинный рудиментарный палец. Чрезвычайно слабые путовые кости.



5 Идеальный. Приблизительно 45-градусный угол в путово-венечном суставе. Соответствующая длина рудиментарного пальца и глубина пятки.